

Periorale Falten – die Herausforderung eines jeden Plastischen Chirurgen

Autor _ Dr. med. Jürgen Hermann Reus, Karlsruhe

Wenn man die periorale Zone inklusive der Lippen betrachtet, stehen volle, feuchte, wohlgeformte, weiche Lippen im Vordergrund, die durch ihre feine Randkonturierung sinnlich und weiblich wirken. Oft werden bereits kleine Abweichungen vom Schönheitsideal in Farbe, Form und Proportion als unschön und störend empfunden. Insbesondere ist eine vorgealterte Erscheinung des perioralen Hautgebietes Grund für die Konsultation beim Plastischen Chirurgen. Die Ästhetisch-Plastische Chirurgie kann mit gutem Erfolg durch moderne Techniken helfen dieses Erscheinungsbild zu verbessern. Grundlage einer jeden ästhetischen Maßnahme ist das klare Verständnis zwischen Arzt und Patient, welches durch ein ausführliches Beratungs- und Aufklärungsgespräch hergestellt werden sollte. Bestandteil dieses Gespräches muss auch die Abwägung unterschiedlicher Techniken und deren Risiken und Komplikationen sein.

In der perioralen Region wirkt die vorgealterte Haut ergraut und volumenarm. Durch Rauchen und Mimik zeichnen sich unterschiedlich starke radiäre Fältchen ab. Das Volumen der Oberlippe nimmt ab. Ziel ist es, die typischen Lippenkonturen zu akzentuieren und Auffälligkeiten zu minimieren.

Die ästhetische Korrektur der Haut von Gesichtsfalten, Altersflecken oder Sonnenschäden ist heute mehr als je zuvor gefragt. Außer Kosmetik, Botox, Laser, Facelift oder Hyaluronsäure stehen uns heute wirksame und nebenwirkungsarme technische Behandlungsverfahren zur Verfügung. Die fachkundige Auswahl des geeigneten Verfahrens und dessen routinierte Anwendung stellen die Kunst in der Plastischen Chirurgie dar. Eine sanfte Faltenbehandlung nach Stufenplan erspart

in der Hand des Facharztes für Plastische Chirurgie und Ästhetische Chirurgie oftmals eine invasive Maßnahme oder kann dieser ergänzend zugute kommen.

Falten entstehen mit dem Alterungsprozess. Unsere Veranlagung und unser Lebensstil entscheiden über deren Ausprägung.

Aktinische Falten sind Witterungsschäden, die hauptsächlich durch Licht bzw. Strahlung entstehen. Wir finden sie an lichtexponierten Stellen des Körpers: Gesicht, Hals, Dekolleté, Hände.

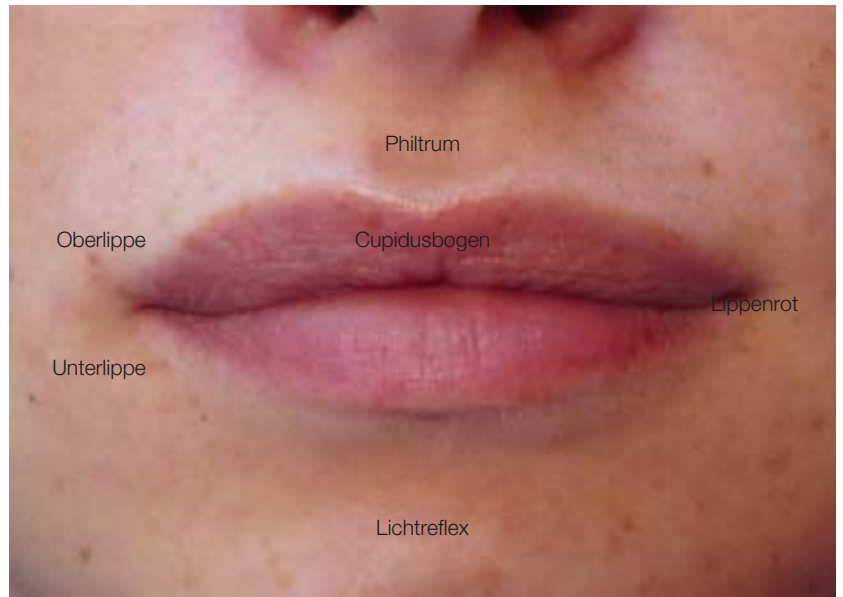
Mimische Falten entstehen durch die Gesichtsmimik: Lachfalten, Krähenfüße, Zornesfalten, Stirnfalten, Nasolabialfalten, periorale Falten, Kinnfalten

Schwerkraftinduzierte (orthostatische) Falten durch die nachlassende Festigkeit von Haut und Bindegewebe folgen diese Strukturen der Schwerkraft. Diese Falten erkennt man vor allem als „Hänggebäckchen“, hängende Mundwinkel oder an Kinn und Hals.

Die perioralen Falten stellen eine Mischform zwischen aktinischen Falten, mimischen Falten und der allgemeinen Altershaut dar. Die verantwortliche Mimik ist das Rauchen und das Küssen – deshalb werden sie auch Kussfalten oder Raucherfalten genannt. Ein weiterer Begriff beschreibt bildlich, wie die direkt unter der Haut liegende Muskulatur (M. periorbicularis) die Haut wie einen Tabaksbeutel zusammenzieht und dabei die entsprechenden Plisseefalten hinterlässt. Die bei die-

sen Bewegungen entstehenden Falten, die sich als radiäre Fältchen sternförmig rund um die Ober- und Unterlippe abbilden, werden dann problematisch, wenn man sie immer noch sieht, auch, wenn die dazugehörige Mimik nicht mehr ausgeübt wird.

Diese Problematik kommt dann verstärkt zum Tragen, wenn auch noch die Haut durch Sonne, Solarium, Wind und Wetter vorgeschädigt ist, Nikotin zuverlässig über Jahre das Seine getan hat und das Alter sich durch den Verlust von Glukosaminoglykanen in der dermalen Matrix abzeichnet. Letztendlich kommt nicht selten noch ein Volumenverlust im Bereich der subkutanen Fettschicht als ungünstiger Faktor erschwerend hinzu. Handelt es sich um postmenopausale Frauen mit Östrogenmangelfolgeerscheinungen, so ist das Szenario für die Entstehung von **perioralen Falten** perfekt.



Was ist machbar –

Welche Behandlungsoptionen gibt es?

Die Patienten wünschen sich eine glatte, elastische voluminöse und jugendliche Haut. Jeder Falten typ erfordert eine individuelle Behandlung. Zu den Möglichkeiten zählen: Kosmetik, Unterspritzung, Botox, Peeling, Microdermabrasion, Dermabrasion, Laser-Therapie, Radiofrequenz-Resurfacing, Straffungsoperationen.

_Herkömmliche Techniken

Kosmetische Techniken: Im Rahmen der Darstellung des schönen Mundes hat die Kosmetik vor allen anderen Techniken ihren Stellenwert. Vom Lip-Liner zum Lippenstift, über Gloss zum Volume-Maximizer ist jede dieser Alternativen weniger invasiv als eine Injektion oder Operation. Permanent Make-up und Tätowiertechniken in Verbindung mit der richtigen Kosmetik können optisch große Erfolge landen.

Techniken zur Lippenkorrektur und Perioral-korrektur: Eine Variante der Lippenkorrektur ist das Aufpolstern der Lippen und der Perioralregion durch Stoffe, die entweder körpereigen, biologische Substanzen oder Kunststoffe sind. Den biologischen Füllstoffen gemeinsam ist, dass sie über kurz oder lang vom Körper abgebaut werden. Dies hat allerdings den Vorteil, dass diese Präparate keine Langzeitfolgen nach sich ziehen. Die Füllmaterialien sind mit einer großen Produktpalette am Schönheitsmarkt vertreten. Je nach Art des unterspritzten Materials hält das Ergebnis ein halbes bis fünf Jahre lang. Ein Hyaluronsäureimplantat hält etwa fünf bis sechs Monate, da der Körper das Material abbaut. Mit Eigenfett kann man länger anhaltende Ergebnisse erzielen.

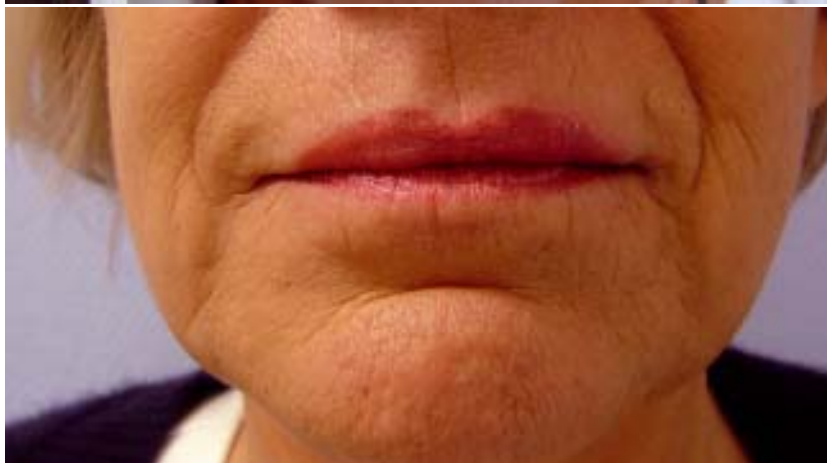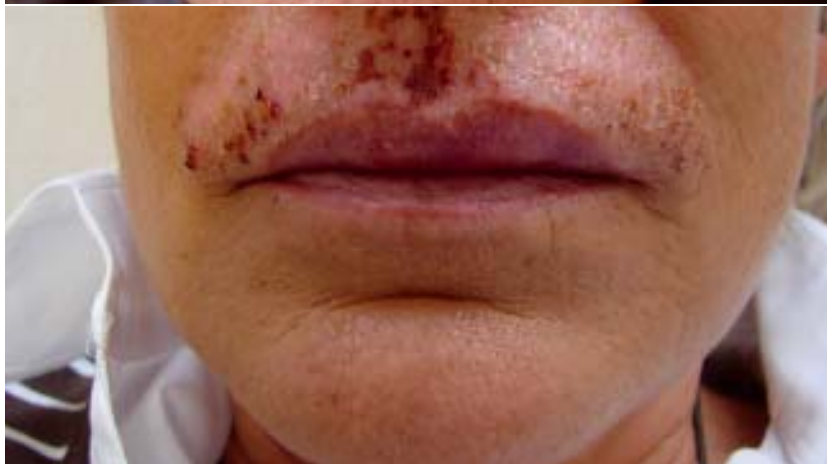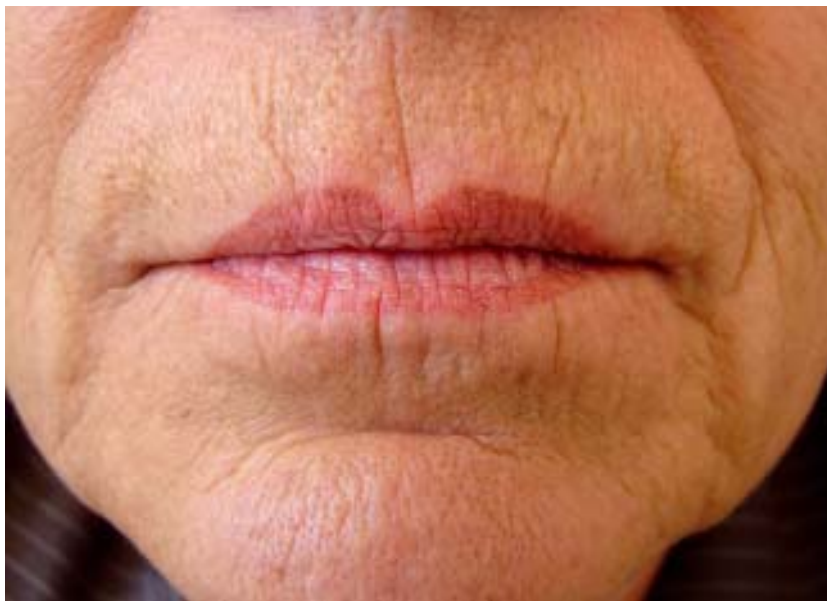Operative Verfahren: Die meisten Lippenkorrekturen und Korrekturen der Perioralregion können ambulant vorgenommen werden. Sie dauern selten länger als eine Stunde. Lokalanästhesie ggf. in Kombination mit Dämmer Schlaf sorgen für Schmerzfreiheit. Eine operative Korrektur der Lippen ist zwar dauerhaft und ein relativ ungefährlicher Eingriff, hinterlässt aber kleine Narben. Das ist in dieser Region des Gesichtes unerwünscht, da kleinste Unebenheiten bereits sehr auffällig sein können. Beispiele operativer Techniken sind der Lip Lift (Hochziehen der Oberlippe), Oberlippenverkürzung („Bullhornexzision“ plus VY-Plastik), Mundwinkelanhebung, Dermabrasion.

Radiofrequenz-Resurfacing zur Behandlung des perioralen Faltenproblems

Operative und auch Injektionstechniken erzielen akzeptable Ergebnisse, erreichen aber nicht oder nur teilweise die Perioralregion. Diese Zone im Gesicht ist nur der Dermabrasion oder dem Laser oder der Radiofrequenzablation zugänglich. Die Radiofrequenzablation im Einsatz beim Resurfacing bietet eine neue Methode zur flächigen Korrektur.

Material und Methoden

Bei der Radiofrequenzchirurgie (RF-Chirurgie) handelt es sich um eine gewebeschonende Methode des Schneidens und Koagulierens von weichem Gewebe durch Radiowellen – der kalte Schnitt. Der Gewebewiderstand gegen die Ausbreitung von Radiowellen erzeugt Hitze im Zellinneren, was eine Verdampfung der Zelle zur Folge hat. Im Gegensatz zu elektrochirurgischen Systemen, die eine niedrigere Frequenz entwickeln, ist die laterale Erhitzung minimal. Dadurch wird benachbartes Gewebe thermisch nicht geschädigt.



Die Elektrode aus Wolframdraht selbst bleibt stets kalt, daher spricht man vom „cold knife“. Außer den Schneideigenschaften der RF ist es möglich, flächige Areale zu behandeln, indem durch plane Anwendung der Energie Oberflächen abgetragen werden.

Radiofrequenz ist eine Energie, die im angewandten Fall mit einer Frequenz von 2,2 MHz erzeugt wird (radioSURG® 2200, Firma Meyer-

Haake/Wehrheim). Diese Energie ist an der Elektrodenspitze konzentriert. Sobald Kontakt mit dem Gewebe hergestellt wird, verdampft die Zelle. Dies geschieht dadurch, dass sich die Zellflüssigkeit ausdehnt, die Zelle explodiert und verdampft. Der Schneid- oder Koagulationseffekt setzt bei Geräten, die im Megahertzbereich arbeiten, sehr schnell ein, das umgebende Gebiet wird deshalb thermisch nicht geschädigt. Die Elektrode selbst ist nur der Leiter für den Hochfrequenzstrom und erhitzt sich selbst nicht. Es stehen drei Energiequalitäten zur Verfügung:

Schneiden: Mit diesem Strom arbeitet man alternativ zum Skalpell, um feine Schnitte zu erzielen.

Schneiden und Koagulieren: Diese Energie schneidet und koaguliert zugleich, ohne nekrotische Veränderungen hervorzurufen. Da bei dieser Stromart etwas mehr laterale Hitze erzeugt wird, verdampfen etwas mehr Zellschichten als beim Schneidstrom.

Koagulieren – monopolar und bipolar: Diese Energie ist zur Blutstillung geeignet und hat nur eine geringe Schneidfähigkeit. Eine weitere Option ist das Resurfacing bzw. das Abtragen sehr dünner Hautschichten, wie beispielsweise Altersflecken oder Hautfältchen.

Technik

Im Modus „Mono Coagulation“ ist es möglich, mit sanfter Einstellung Oberflächen zu planieren. Hierzu muss die Oberfläche stets feucht gehalten werden. An der monopolaren Elektrode treten die Wellen aus und dringen in das Gewebe ein. Die Ableitung der Wellen erfolgt über die Neutralelektrode. Die Einstellungen sind individuell unterschiedlich zu wählen. Die Vorgehensweise ist präzise und gleichmäßig. Die Prozedur erfolgt grundsätzlich in Leitungsanästhesie. Der Eingriff selbst erfolgt unter Applikation von Hautschutzgel, um Verbrennungen zu vermeiden.

Vor der Resurfacingprozedur erfolgt die Vorbereitung im Sinne einer optimalen Hautfeuchtere-generation und Aufsättigung durch die Kosmetikerin. Nach der Prozedur erfolgt zunächst die Behandlung mit einem Hautantibiotikum (Fucidinesalbe) für fünf Tage. Anschließend setzt die Kosmetik wie zur Vorbereitung erneut ein.

Vorteile von RF gegenüber Laser

Der Laserstrahl entwickelt gewebescheidende Hitze, die umliegendes Gewebe weiträumig zerstört. Dieser Vorgang wird Karbonisation genannt. Verbrennungen und erhöhte Vernarbungstendenz

sind die Folge. Die bei der RF-Chirurgie erreichten Temperaturen liegen bei guten Geräten um die 60 °C.

Ergebnisse

Wir haben in den letzten 24 Monaten zwölf Patienten auf diese Art behandelt. Alle Patienten waren weiblich. Davon unterzogen sich fünf Patienten ein zweites Mal der Prozedur zur Ergebnisoptimierung. Eine Wiederholung des Verfahrens bis zu drei Sitzungen wird mit allen Patienten im Bezug auf das Erreichen des gewünschten Endergebnisses vorab besprochen.

Es handelt sich um schwer messbare Endergebnisse. Eher ist die Ergebnisqualität aus Sicht der Patienten zu beurteilen. Alle Patienten berichteten über eine Veränderung. Neun von zwölf berichteten über eine Verbesserung. Darunter befanden sich auch die fünf Patienten, bei denen die Prozedur ein zweites Mal durchgeführt wurde. Unter diesen fünf Patienten befanden sich drei, die das Ergebnis als sehr gut bewerteten, und die übrigen zwei bewerteten sechs Monate nach der Behandlung das Ergebnis als gut. Bei einer Patientin mit extremem Faltenrelief kam es zu einem ungleichmäßigen Ergebnis mit Korrekturbedarf. Die sichtbaren Effekte beschreiben eine Reduzierung der Faltentiefe, eine Tiefengewebsstraffung mit Volumengewinn und eine Verbesserung des Hauterscheinungsbildes in Farbe und insgesamt ist die Patientenzufriedenheit als hoch zu bezeichnen.

Ausblick

Die Radiofrequenz-Technologie eignet sich nach unseren Erfahrungen auch hervorragend zur Tiefengewebsstraffung an Hals und Dekolleté. So bietet sie eine interessante Alternative oder Ergänzungstechnik zum Facelift und ähnlichen Straffungsoptionen.

Zusammenfassung

Bei der Behandlung des perioralen Faltenproblems unter Anwendung von Radiofrequenz-Chirurgie handelt es sich um ein gut dosierbares sicheres Verfahren, welches aufgrund seiner Wiederholbarkeit auch für kompliziertere Situationen anwendbar ist. Die Positiveffekte bieten in ihrer Summe eine attraktive Methode zur Problemlösung zum akzeptablen Preis. Eine solche Anwendung kostet zwischen 650 und 900 Euro zzgl. MwSt.

Der gut ausgebildete Facharzt für plastische Chirurgie sollte außer exzellenten anatomischen Kenntnissen auch weitreichende technisch-physikalische Kenntnisse haben und sich wissenschaftlich stets auf der Höhe des „State of the Art“ halten. Manuelles Geschick und klare Zielvorstellungen in der Anwendung lassen beste Ergebnisse mit minimaler Schädigung des Gewebes zu. Dies entspricht dem ersten Grundsatz der Chirurgie „nihil nocere“ – auf keinen Fall zu schaden. Diesem Grundsatz entspricht die Radiofrequenzablationstechnik. _

Kontakt

face



Dr. med. Jürgen Hermann Reus

Plastische Chirurgie Reus
Gritznerstraße 11
76227 Karlsruhe-Durlach
Sekretariat: 07 21/40 91-70 50
Fax: 07 21/40 91-70 59
www.plastischechirurgiereus.de

„PSSST!“

„JA?“

„EIN NEUES BUCH
IST ERSCHIENEN.“



„ACH! EIN NEUES
BUCH?“

„GENAU!“

**MODERNE ZAHNMEDIZIN.
SCHÖNE ZÄHNE.**

IHR BUCH FÜR IHRE PATIENTEN

Informieren Sie Ihre Patienten mit diesem Ratgeber ästhetisch anspruchsvoll über das Leistungsspektrum Ihrer Zahnarztpraxis.

Nutzen Sie die Vorteile für Ihre Praxis und überzeugen Sie sich jetzt von den Qualitäten dieser Publikation.

Weitere Informationen unter:
www.nexilis-verlag.com
030 . 39 20 24 50

nexilis
verlag. berlin