

## Lidkorrekturen für schöne Augen

# Augenblick mal ...

Funktionell notwendig oder ästhetisch gewünscht? Die Augenlidkorrektur beinhaltet beide Aspekte – z.B. Sichtverbesserung bei hängendem Oberlid und Wiederherstellung der Gesichtsharmonie bei gealterter Haut. Die Eingriffe sind recht komplex und bergen damit naturgemäß auch Komplikationen. Wie sieht es nun bei plastisch-ästhetischen Lidkorrekturen mit den Behandlungserfolgen aus?

**D**ie Definition für Lidplastik findet man im medizinischen Wörterbuch unter den rekonstruktiven Maßnahmen. Diese weitreichende Beschreibung erfasst Prozeduren zur Korrektur unterschiedlicher Zustände wie beispielsweise des hän-

genden Oberlides, des Ektropiums (Auswärtsdrehung des Unterlides) und des Entropiums (Einwärtsdrehung des Unterlides). Allen Eingriffen am Lid ist eines gemeinsam: Es handelt sich um Kombinationseingriffe an Haut, Bindegewebe und Muskulatur, die in ihrer

Komplexität auch durchaus komplikationsträchtig sein können.

### Eingangspforten zur Seele

Augenlider haben sowohl eine funktionelle wie auch eine ästhetische Rolle. Lidkorrekturen müssen diese beiden Aspekte vereinen, ohne den Augen den Ausdruck des Natürlichen zu nehmen. Die Wiederherstellung der Gesichtsharmonie bei vorzeitigen Alterserscheinungen ist das ästhetische Ziel des Eingriffes.

Augen sind die Eingangspforten zur Seele. Augen sind eben nicht nur einfach rund. Durch ihre komplizierte Anatomie und ihre Fähigkeiten, emotionale Veränderungen zu kommunizieren, spielen die Augen in der Gesichtsharmonie eine entscheidende Rolle.

### Historische Aufzeichnungen

Bereits ein Jahrhundert vor Christus beschrieb der Römer Aulus Cornelius Celsus in „De Re Medica“ die Hautexzision an den Oberlidern. Um 900 nach Christus wurde in arabischen Ländern Ähnliches beschrieben, um die Sicht der Patienten zu verbessern. Der deutsche Plastische Chirurg Graefe benutzte um 1817 zum ersten Mal den Begriff „Blepharoplastik“ (chirurgischer Eingriff, bei dem überflüssiges Gewebe der oberen und unteren Augenlider entfernt wird). 1844 beschrieb Dr. Sichel erstmals die zusätzliche Entfernung von Fettgewebe am Auge. 1907 verfasste Conrad Miller das Buch „Plastische Chirurgie und die Korrektur von körperlicher Imperfekt-

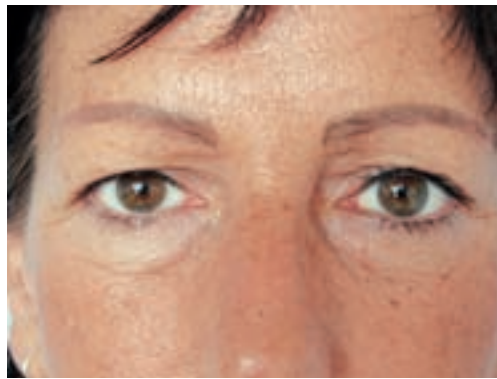

heit“. 1924 beschreibt er im Detail die Methoden der Oberlid- und Unterlidstraffung, ähnlich der heute aktuellen Technik.

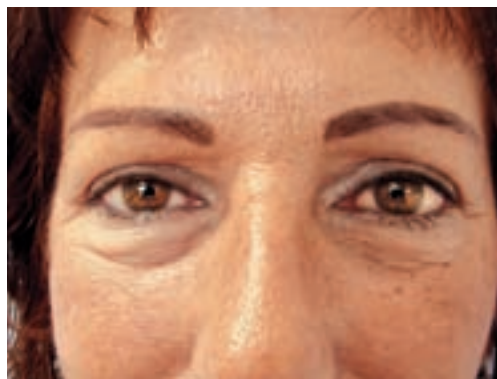
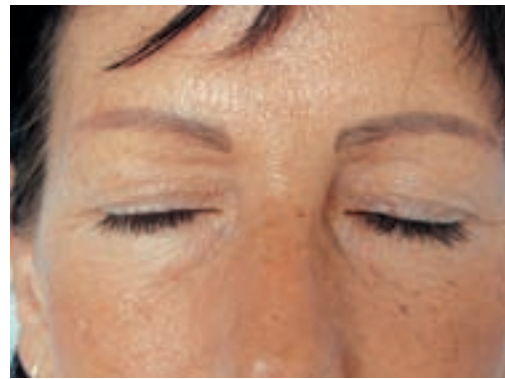Seit den 1940er Jahren ist die Entfernung orbitalen Fettgewebes ein fester Bestandteil der Operationen an den Lidern. 1951 beschreibt der Spanier Castanares detailliert die spezielle Anatomie der Fettkompartimente am Auge, die heute Grundlage für die Ästhetik sind.

### Die neue Mode am Auge

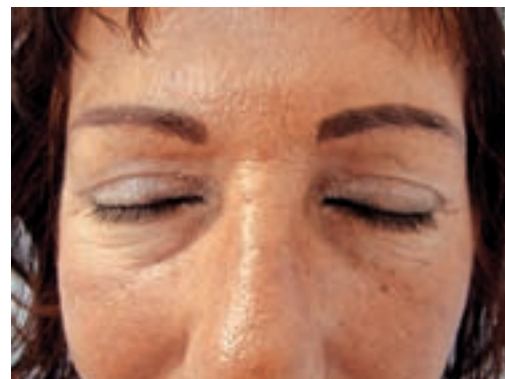Wie es in der Medizin so ist, ändert sich gerade wieder der Trend und insbesondere ist die ästhetische Medizin einem schnellen Wandel unterzogen. Durch die neuen Medien herrscht ein weltweiter wissenschaftlicher Austausch in Sekundenschnelle mit Gigabitefülle. Der Patient informiert sich per Internet und konfrontiert den Arzt mit dem aktuellen „State of the Art“-Wissen. Es ist also nicht mehr möglich, die Trends zu verpassen und auf einer veralteten Wissensbasis zu arbeiten. Das bedeutet im Positiven, dass man auch in Deutschland nicht mehr hinter den USA oder Asien hinterhinkt. Weiter bedeutet es aber auch,



Lider vor der Operation



Lider nach der Operation



dass Billiganbieter einem immer besser informierten Patienten gegenüberstehen und somit die „Mogelpackung hinter dem Dumpingangebot“ schnell auffliegt. Der Medizintourismus zu kleinen Preisen verebbt und reguliert sich zugunsten eines weltweit einheitlichen Preisniveaus.

Die neue Mode am Auge und aber auch im gesamten Gesicht wünscht Volumenrekonstruktion in den entsprechend gealterten Gesichtsräumen. Wir haben durch weltweite Forschung ge-

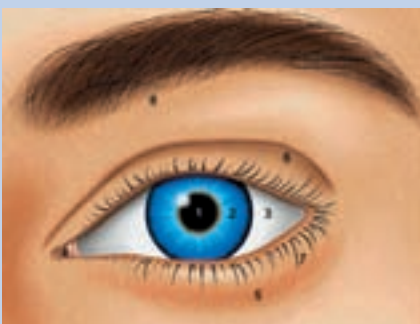
lernt, dass ein wesentlicher Faktor der Alterserscheinungen durch diese Volumenmangeleffekte bedingt ist. Es war also ästhetisch eher kontraproduktiv, zu viel Material – insbesondere wertvolles Fettgewebe – wegzuooperieren.

Also ergänzen wir nun im Gesicht und insbesondere im Ober- und Unterlidbereich Volumen. Die dafür angewandten Techniken basieren einerseits auf körpereigenem Material – andererseits hat sich eine enorme wissenschaftsbasierte Industrie zur Entwicklung synthetischer und biologischer Volumenersatzprodukte aufgestellt, die uns mit hervorragenden Füllmaterialien versorgt.

### Jedes Auge ist anders

Zunächst ist es für den Arzt wichtig, zu erkennen, welche ästhetische oder funktionelle Beeinträchtigung vorliegt, die den Patienten veranlasst hat, zum Facharzt für Plastische und Ästhetische Chirurgie zu gehen. In dieser Betrachtung ist es wichtig, den Unterschied der beiden Geschlechter zu berücksichtigen. Große Unterschiede liegen auch in der ethnischen Zugehörigkeit begrün-

### AUGENSHEMA



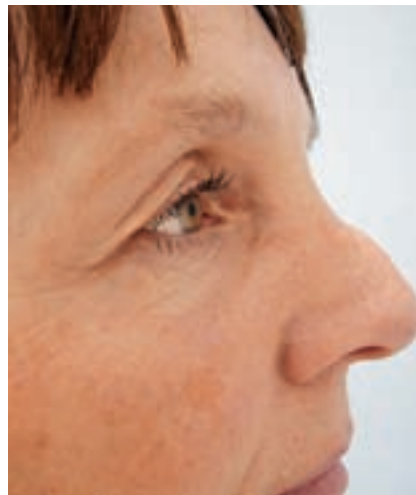- 1 Pupille
- 2 Iris
- 3 Sklera
- 4 medialer Lidwinkel
- 5 Unterlid
- 6 Oberlid
- 7 Lidkante mit Wimpern
- 8 Braue

det. In der ästhetischen Sprechstunde sind Hauttyp, Pflegezustand der Haut und Hautalter für die Beurteilung wesentlich wichtiger als das tatsächliche Alter der Patienten.

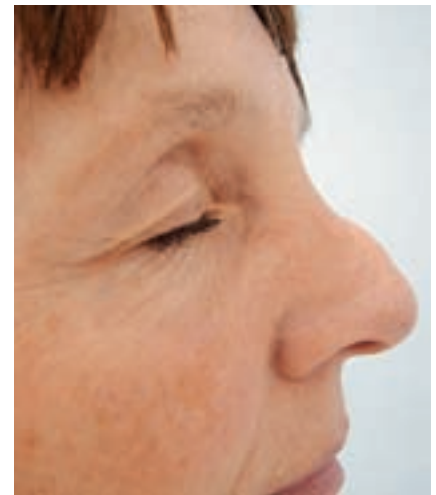
Augen sind ebenso wenig symmetrisch wie die dazugehörigen Gesichtshälften. Jeder Mensch hat seine Schokoladenseite und wird sich dessen oft erst im ausführlichen Beratungsgespräch mit dem Experten bewusst. Die Genauigkeit in dieser Gesichtsanalyse ist entscheidend für den Grad an postoperativer Ergebniszufriedenheit. Bei dieser Analyse werden auch mimische Merkmale und entsprechende Auswirkungen auf den demonstrierten Lidzustand erklärt.

### Individuelle Lidplastik

Arzt und Patient sind sich nun nach intensiver Analyse und Beratung einig, es könnte zu einer Lidstraffung kommen. Den Standardeingriff wie noch vor einem Jahrzehnt gibt es eigentlich nicht mehr. Die operative



Lider vor der Lidkorrektur



im Ringmuskel des Auges beispielsweise mit Botox reguliert werden kann und die vorher tief sitzende Augenbraue dadurch ohne operative Maßnahme nach oben in ihre ursprüngliche Position zurückwandert.

schlaffung wird häufig als Schlupflid bezeichnet, beim Unterlid spricht man in diesem Zusammenhang von Tränensäcken.

Schlupflider stellen nicht nur eine ästhetische Beeinträchtigung dar, sondern können auch ein Schweregefühl

## Anstatt Fettgewebe wegzuoperieren, wird heute fehlendes Volumen aufgefüllt

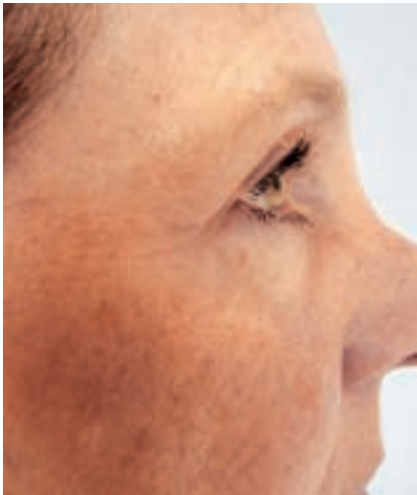Planung erfordert in jedem Fall eine individuelle Anpassung an die persönlichen Merkmale der Patienten. Damit kann gemeint sein, dass z.B. die Augenbraue zu tief sitzt und mit einer kleinen operativen Zusatzmaßnahme angehoben werden muss, um das Auge richtig freizugeben. Auch kann es sein, dass eine starke Muskelaktivität

Mit Lidhauterschlaffung kommen Patienten eher ab dem 35. bis 45. Lebensjahr in die Sprechstunde des Plastischen Chirurgen. Bei relativ jungen Menschen mit erhöhter körperlicher Belastung durch Schlafmangel, Stress oder erhöhte Sonneneinwirkung können Ober- und Unterlid auch schon früher betroffen sein. Die Oberlider-

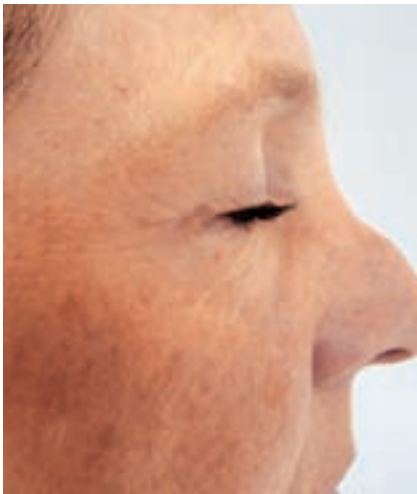oder eine Einengung des Gesichtsfeldes bedeuten. Dies kann durch eine Lidoperation beseitigt werden.

### Der operative Eingriff

Erschlafftes Gewebe, bei dem die Augenbrauen nach unten gerutscht sind, kann operativ durch eine Brauanhebung allein oder in Kombinati-



Lider nach der Lidkorrektur



am Knochen notwendig sein. Ansonsten kann es zu einer abstehenden Lidkante mit überlaufendem Auge kommen.

Die Schnitte werden sorgfältig mit dünnem Fadenmaterial vernäht und mit einem speziellen Tape versiegelt.

Was die Patienten unbedingt vor und nach dem Eingriff beachten sollten, ist in dem Kasten „Verhaltensregeln – vor/nach der Operation“ zusammengefasst.

Nach einer Woche werden die Fäden gezogen.

### Komplikationen

Durch den Eingriff ergeben sich häufig Blutergüsse, Schwellungen und Schmerzen. Diese Beschwerden verschwinden fast immer innerhalb von Tagen bis Wochen. Manchmal kommt es zu Blutungen und Nachblutungen auch unterhalb der Haut, so dass eventuell ein weiterer Eingriff zur Blutstillung und zum Entfernen des Blutes notwendig wird. Ein Spannungsgefühl kann manchmal verbleiben. Verletzungen des Auges sind bei Lideingriffen sehr selten, aber nicht auszuschließen.

Des Weiteren können sich Infektionen und Entzündungen, Wundheilungsstörungen, überschießende Narbenbildung sowie Nervenschädigungen mit Taubheitsgefühl ergeben. So kommt es manchmal zu einem nach außen oder innen gekippten

Unterlid oder einem ungenügenden Lidschluss. Funktionelle oder kosmetische Beeinträchtigungen lassen sich nicht in jedem Fall verhindern. Allergische Bindehautreaktionen können in den ersten Wochen vorkommen. Die Komplikationen sind selten, aber existent. Der Einzelfall kann mehrere operative Korrekturschritte nach sich ziehen.

### Behandlungserfolge

In den meisten Fällen stellt sich Erfolg dahingehend ein, dass die Ästhetik stark gebessert ist. Nach etwa drei Wochen sind die Folgen des Eingriffs in der Regel nicht mehr besonders auffällig, aber letztendlich kann eine Aussage über den definitiven Erfolg erst nach mehreren Monaten gemacht werden. Nicht in allen Fällen ist das Ergebnis den Wünschen entsprechend – es kann nicht ausgeschlossen werden, dass der ästhetische Befund schlechter als vorher aussieht. Eine spätere weitere Erschlaffung kann nicht verhindert werden, so dass nach Jahren bis Jahrzehnten eventuell ein weiterer Eingriff erfolgen müsste.

*Chefarzt Dr. med. J. H. Reus, Facharzt für Plastische Chirurgie und Ästhetische Chirurgie, Zentrum für Plastische Chirurgie und Ästhetische Chirurgie, Paracelsus MVZ Karlsruhe, www.plastischechirurgiereus.de*

on mit anderen Maßnahmen korrigiert werden. Diese Korrektur kann durch direkte Hautverkürzung, durch ein Schläfenlifting oder durch eine der vielen Varianten des oberen Facelifts erfolgen. Gerne werden diese Eingriffe in einem mitteltiefen Dämmer Schlaf in Verbindung mit Lokalanästhesie durchgeführt.

Am Unterlid kann von außen, also durch Hautschnitt, oder von innen (transkonjunktival) operiert werden. Bei der Operation wird überschüssiges Fett verlagert oder ggf. auch entfernt, überstehende Haut sparsam abgetrennt und der Muskel an der Knochenhülle fixiert. Dieser Schritt dient zur Korrektur der Lidachse, die im Alter seitlich nach unten abweicht. Für die Fixierung kann in besonders schweren Fällen sogar ein Bohrloch

## VERHALTENSREGELN – VOR/NACH DER OPERATION

### Vor dem Eingriff

- **Raucher** sollten für mehrere Wochen vor und nach der OP **auf Zigaretten** und Ähnliches **verzichten**, da die Wundheilung ansonsten gestört wird.
- **Medikamente** wie Aspirin oder Marcumar, welche die **Blutgerinnung hemmen**, müssen in Absprache mit dem Ärzteteam **abgesetzt** werden.

### Nach dem Eingriff

- **Nicht Auto fahren:** Die Lidkorrektur wird häufig ambulant durchgeführt. Der Patient sollte sich nach einem ambulanten Eingriff abholen lassen. Es ist zu beachten, dass **bis zu 24 Stunden** lang unter anderem **kein Auto gefahren, keine Maschine bedient** und keine wichtige Entscheidung getroffen werden darf.

- **Kühlung:** Um die Schwellung im Operationsbereich einzudämmen, sollte eine Kühlung erfolgen. Es ist wichtig, **nicht mit Eis, sondern** nur im Plusbereich **auf ca. 4°C** zu kühlen, um Erfrierungen der empfindlichen Lidhaut zu vermeiden.

- **Lagerung während des Schlafs:** Während der Nachtruhe sollte der Patient den **Oberkörper etwas höher** lagern.

- **Schonem:** Körperlich sollte sich der Operierte etwas schonen und **zu heftige Gesichtsbewegungen vermeiden**.

- **Sonne meiden:** Starke Sonnenbestrahlung sollte anfangs vermieden werden, damit es nicht zu **Pigmentstörungen** kommt.